Sonder-Abdruck aus d. Zeitschrift für klin. Medicin. Bd. XXVIII. H. 5 u. 6.

Der primäre Trachealkrebs.

Von

Dr. **R. Oestreich,**

Assistenten am pathologischen Institut zu Berlin.

Der primäre Krebs der Trachea ist eine sehr seltene Erscheinung, secundäre Krebse werden etwas häufiger beobachtet; aus der sehr genauen und umfassenden Zusammenstellung Scheuer's („Ueber Trachealtumoren", Inaug.-Diss., München 1893) ist ersichtlich, dass unter 81 veröffentlichten (primären) Trachealtumoren 18, d. h. 22 pCt. Carcinome gefunden wurden.[1]) Da die 3 Fälle, welche ich gesehen habe, ausser der Seltenheit des Vorkommens noch einiges Besondere bieten, erschien die nachstehende Mittheilung gerechtfertigt.

Die 28jährige Schumacherfrau L. Philipp wurde am 26. December 1894 auf die I. med. Klinik der Charité (Geh.-Rath Prof. Leyden) aufgenommen.

Anamnese: Die Eltern der Patientin sind an der Cholera gestorben, Geschwister leben und sind gesund. Patientin will als Kind Masern gehabt haben, sonst aber immer gesund gewesen sein. Die Menstruation begann im 19. Jahre und war stets regelmässig. Vor $6^1/_2$ Jahren fing Patientin an, in einer Cigarrenfabrik zu arbeiten; schon nach einem halben Jahre stellte sich Haemoptoe ein. Trotzdem verrichtete Patientin noch 3 Jahre dieselbe Arbeit. Seit 3 Jahren ist Patientin verheirathet und hat während dieser Zeit 3 Geburten durchgemacht; nach der zweiten Geburt stellte sich reichlich Haemoptoe ein, nach der dritten traten Krämpfe auf. Seit Juni dieses Jahres (1894) war Patientin meistens bettlägerig; ab und zu trat Fieber, vor 4 Wochen ein Schüttelfrost ein. Schlaf und Appetit waren seither gering; es bestand starker Hustenreiz und Auswurf und in der letzten Zeit zunehmende anfallsweise sich steigernde Athemnoth. Schon seit $3^1/_2$ Jahren befindet sich Pat. in ärztlicher Behandlung unter der wechselnden Diagnose Asthma, Herzleiden und Tuberculose. Sie giebt an, dass ihr Ernährungszustand ein sehr guter gewesen sei.

Status praesens (27. Dec. 1894): Patientin von mittlerer Statur, ziemlich starkem Knochenbau, schwacher Musculatur und sehr geringem Fettpolster, sitzt angestrengt athmend, aufrecht im Bett. Conjunctiva und sichtbare Schleimhäute sind auffallend blass, die Lippen cyanotisch. Die Wangen sind stark abgemagert, cyanotisch. Der Gesichtsausdruck ist leidend, der Blick oft entstellt. Die Haut des

1) Vergl. auch D. Orth, Die Neubildungen der Trachea. Inaug.-Dissertation. Heidelberg 1892.

Körpers sehr blass, zeigt weder Exantheme noch Oedeme. Nirgends finden sich Drüsenschwellungen oder Narben. Die Haut ist auf der Brust feucht, am übrigen Körper trocken und zeigt an Nase, Ohren und Händen besonders niedrige Temperatur.

Patientin klagt über starken Luftmangel und Brustschmerzen.

Das Sensorium ist etwas benommen; es bestehen starke Kopfschmerzen und Schwindelgefühl. Pulsfrequenz 104, Puls regelmässig, klein, weich. Herzdämpfung klein, Herztöne leise, rein.

Die Haltung des Kopfes war meist die gewöhnliche; der Kopf wurde mitunter rückwärts, im dyspnoischen Anfall meist vorwärts gebeugt.

Die laryngoskopische Untersuchung wird durch sofort auftretende Anfälle stärkster Athemnoth, Rasseln und Husten sehr erschwert. Kehlkopf klein, wenig tief; Röthung und geringe Schwellung der Schleimhaut und der Cartt. arytt., der Morgagnischen Buchten und der falschen Stimmbänder. Die wahren Stimmbänder sind weiss. Es ist keine Verengerung sichtbar; die Stimmbänder sind nicht gelähmt.

Es ist weder eine Struma noch irgend eine Drüsenschwellung am Halse nachzuweisen. Im Jugulum ist keine Pulsation wahrzunehmen.

Die Stimme ist matt, aber rein. Der Kehlkopf bewegt sich bei den Athemzügen ziemlich stark nach oben und unten. Man hört geringen Stridor neben lautem Rasseln. Am Halse und auf dem Sternum ist weder durch Palpation noch durch Percussion ein Tumor nachweisbar. Schluckbeschwerden bestehen nicht.

Sputum reichlich, schleimig-eitrig, frei von Tuberkelbacillen.

Respirationsfrequenz 40, Typus costoabdominal; die Athmung erfolgt sehr angestrengt, hastig, kurz, mit Anspannung aller Hülfsmuskeln, die Inspiration erfordert eine grössere Anstrengung als die Exspiration. Im Jugulum ist eine geringe inspiratorische Einziehung sichtbar.

Ueber den Lungen ist der Percussionsschall vorn voll, etwas tympanitisch, das Athemgeräusch unbestimmt, von lautem grossblasigem Rasseln während der Inspiration und Exspiration fast ganz verdeckt. Rasselgeräusche werden gleichmässig laut über allen Lungenabschnitten gehört. Hinten, rechts und links, ist der Percussionsschall etwas tympanitisch; rechts unten besteht eine etwa 2 cm hohe Dämpfung mit deutlich tympanitischem Beiklang. Das Athemgeräusch ist rechts hinten unten scharf vesiculär, über der Dämpfung etwas abgeschwächt.

Die Zunge ist belegt; der objective Befund der Unterleibsorgane ergiebt keine Abweichung.

Der weitere Verlauf gestaltete sich wie folgt:

28. Dec. Temperatur Vormitt. 39,3, Nachm. 37,3. Puls 140, klein, frequent. Respiration 24. 24stündige Harnmenge 350 ccm, spec. Gew. 1,032.

Stridor neben lautem Rasseln.

Patientin giebt an, bei Berührung des äusseren Gehörganges einen heftigen Hustenreiz zu empfinden.

29. Dec. Temperatur Vorm. 40,2, Nachm. 38,3. Puls 140. Respiration 27. 24stündige Harnmenge 500 ccm, spec. Gew. 1,027.

Orthopnoe. Lautes Rasseln und Stridor, besonders beim Inspirium. Rückenstiche rechts (Senfteig).

Heftiger dyspnoischer Anfall mit gellendem Husten. Starke Cyanose. Schwindelgefühl. Puls sehr klein und frequent. Gleich nach dem dyspnoischen Anfall Stertor und Delirien (7 Campher-Injectionen).

30. Dec. Temperatur Vormitt. und Nachmitt. 39,4. Puls 150, klein. Respiration 40. 24stündige Harnmenge 600 ccm, spec. Gew. 1,023.

Schlaf gering. Die Delirien hören in der Nacht auf. Patientin ist am Morgen wieder bei Besinnung.

31. Dec. Temperatur Vormitt. 38,0, Nachm. 37,4. Puls 104. Respiration 44. 24stündige Harnmenge 850 ccm, spec. Gew. 1,020, wenig Albumen.

Subjectives Befinden gebessert, Athemnoth geringer. Patientin erhält Apomorphin und Schröpfköpfe.

1. Jan. 1895. Temperatur Vormitt. 38,9, Nachmitt. 38,3. Puls 145. Respiration 29. 24stündige Harnmenge 700 ccm, spec. Gew. 1,020, kein Albumen.

Rechts hinten oben und unten geringe Dämpfung mit tympanitischem Beiklang. Athmungsgeräusch unbestimmt, von lauten Rasselgeräuschen verdeckt.

Patientin stirbt in einem Anfall von Athemnoth.

Die Obduction (am 3. Jan. 1895) ergab:

Carcinoma tracheae. Stenosis tracheae. Carcinoma metastaticum glandulae bronchialis unius. Bronchiectasis cylindrica multiplex. Bronchitis purulenta et putrida. Bronchopneumia gangraenosa incipiens multiplex. Dilatatio cordis. Cicatrices hepatis, renum.

Magere weibliche Leiche. Mammae atrophisch, klein und frei von Geschwulstbildung. Das Zwerchfell steht beiderseits an der 5. Rippe. Im Herzbeutel finden sich mehrere Esslöffel klarer Flüssigkeit.

Das Herz ist etwas grösser als die Faust; in beiden Ventrikeln liegt viel Cruor und Speckgerinnsel. Beide Ventrikel sind etwas erweitert; sämmtliche Herzklappen sind zart.

Die linke Lunge ist sehr voluminös, ausgedehnt emphysematös; im Unterlappen liegen zahlreiche weisslich-gelbliche Herde, welche meist kleiner als Lobuli sind, eine harte Consistenz und körnige Schnittfläche zeigen. Die Bronchien enthalten viel eitriges Secret.

Die rechte Lunge ist voluminös und emphysematös. Die Pleura des rechten Unter- und Mittellappens ist trocken, mit fibrinösem Exsudat bedeckt. Im Unterlappen und Mittellappen zahreiche kleinere und grössere gelblich-grünliche missfarbene Herde mit leicht granulirter Schnittfläche. Der übrige Theil der Lunge ist blutreich und ödematös. Die Bronchien enthalten viel eitriges Secret, sind im Gebiet des Unterlappens erweitert und namentlich in den erweiterten Partieen missfarben, an einzelnen Stellen bräunlich. Verschiedene Bronchien lassen sich mit einer grösseren Scheere fast bis an die Pleura eröffnen.

Halsorgane blass, Tonsillen klein, enthalten in ihren Lacunen Retentionsmassen. Schilddrüse klein, unverändert.

Im unteren Theil der Trachea (s. Abbild.) ist eine etwa klein-pflaumengrosse, von der hinteren und rechten seitlichen Wand ausgehende Prominenz sichtbar, welche weit in die Trachea hineinragt und dieselbe so verengt, dass nur ein vorn und links gelegener spaltartiger Raum übrig bleibt. Diese Prominenz, von derber Consistenz, ist an ihrer Oberfläche höckrig, uneben, ein wenig ulcerirt; an der Stelle dieser Prominenz fehlt die Schleimhaut, welche ohne scharfe Grenze continuirlich in die Geschwulst übergeht. Der Durchschnitt der Geschwulst erscheint weisslich, uneben und entleert auf Druck einzelne weissliche Pröpfe. Soweit die Geschwulst im Gebiete der hinteren Wand liegt, ist die letztere nicht mehr erkennbar, vielmehr durch Geschwulstmasse ersetzt. Dagegen ist in der erkrankten Partie der rechten seitlichen Wand die Ausbreitung der Geschwulstmasse eine derartige, dass die Knorpel erhalten sind und die intercartilaginären Räume durch Geschwulstmasse eingenommen werden.

Die Geschwulsterhebung beginnt $3^1/_2$ cm oberhalb der Bifurcation; ihre grösste Längsaxe liegt in der Längsaxe der Trachea und beträgt 2 cm. Von dem unteren Ende dieser grossen Erhebung erstreckt sich, continuirlich mit ihr zusammenhängend, eine Geschwulst-Infiltration der Schleimhaut in Form einer flachen, sich allmälig verjüngenden Scheibe bis an die Stelle der Bifurcation. Die Trachealschleimhaut, welche der Geschwulst zunächst liegt, ist überall blass.

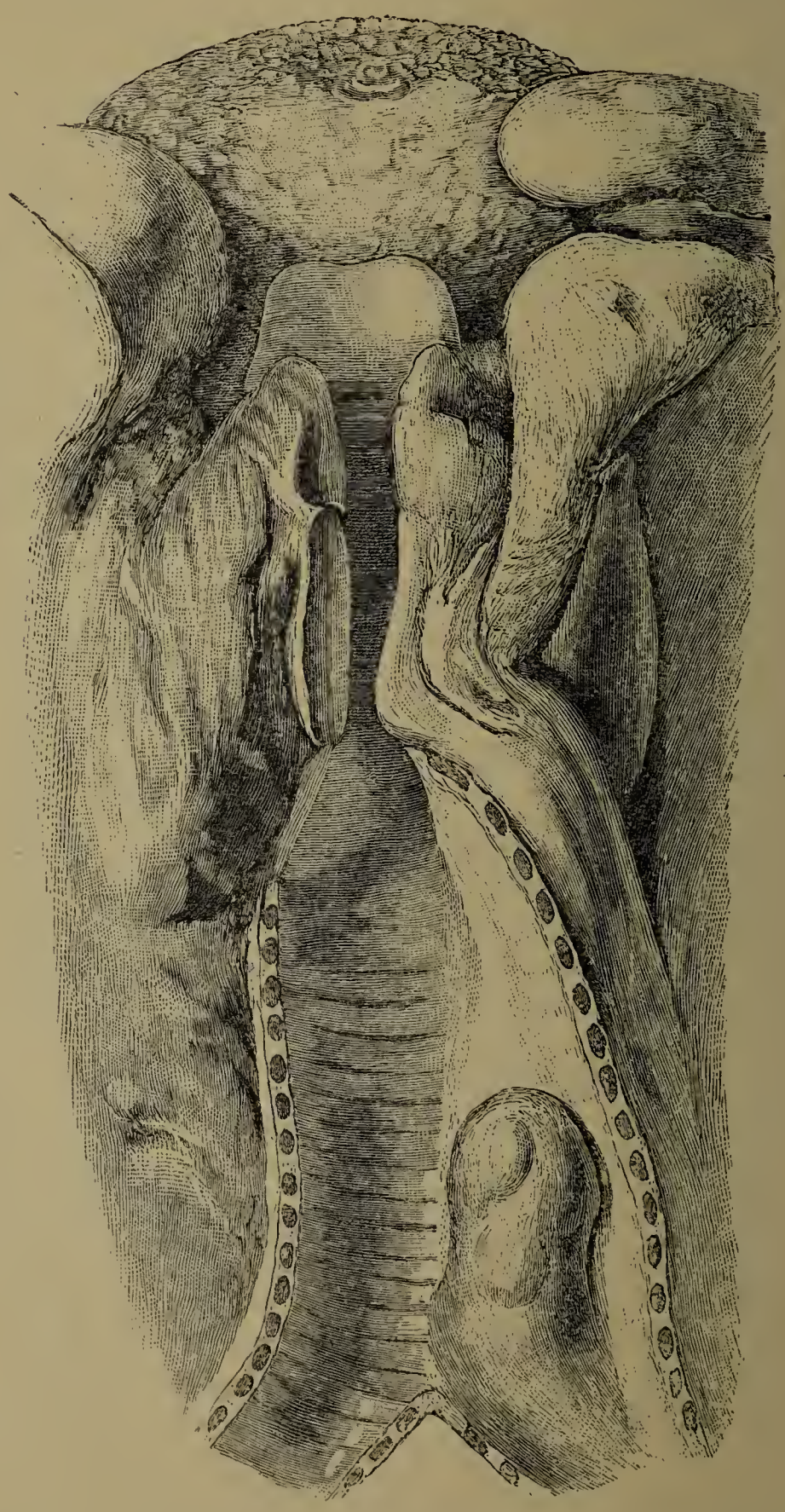

Nach aussen, hinten und rechts, überragt der Tumor die übrig Trachealwand nur wenig in Gestalt einer flachen Vortreibung, i dem erkrankten Theil der rechten seitlichen Wand erstreckt sich di Geschwulst zwischen den Knorpeln hindurch und nimmt ausserhal derselben wieder eine gleichmässige flächenhafte, scheibenartig Ausbreitung an.

Der Geschwulst liegt aussen das lockere unveränderte Gewebe des Mediastinum an; die zunächst gelegenen Lymphdrüsen sind durch dieses lockere Gewebe von der Geschwulst getrennt, klein, schwärzlich; nur eine dieser Lymphdrüsen ist weisslich, in Geschwulstmasse verwandelt.

Peritoneum glatt und glänzend, Colon transversum durch Gas stark gebläht, liegt sehr tief, nahe der Symphyse.

Milz klein, weich, auf dem Durchschnitt quillt die Pulpa ein wenig hervor; an einer Stelle ist die Kapsel stark verdickt und verkalkt. Von dieser verdickten Stelle aus erstrecken sich mehrere breite weisse Stränge in das Innere der Milz hinein, welche an dieser Stelle ein gelapptes Aussehen hat.

Beide Nebenieren sind frei von Veränderungen.

Die linke Niere ist blutreich, grauroth, zeigt eine gelappte Oberfläche und eine Narbe. Die rechte Niere ist grauroth, enthält einzelne sehr kleine Narben.

Oesophagus, Magen, Darm sind frei von Geschwulstbildung.

Leber schlaff, enthält in ihrer Oberfläche zwei Pentastom. denticulat. Die Schnittfläche zeigt eine breite rothe tiefliegende centrale Zone neben einer schmalen graugelben Peripherie. Im linken Leberlappen ist eine strahlige Narbe sichtbar. Geschwulstknoten finden sich nicht.

Aorta sehr eng, dünnwandig.

Beckenorgane sind frei von Geschwulstbildung.

Harnblase eng, contrahirt, fleckig geröthet.

Uterus dick, die Höhle ist eng, die Schleimhaut ist stark geröthet; das Collum ist kurz, trichterförmig, in den äusseren Schichten der Wand des Corpus liegen zahlreiche grosse Gefässe.

Wirbelsäule, Beckenknochen ohne Abweichung.

Die mikroskopische Untersuchung des frischen und des gehärteten und gefärbten Objectes ergab krebsige Structur: kleinere und grössere, längliche und rundliche alveoläre Räume; in diesen liegen kleine unregelmässig polygonale Zellen mit grossen rundlichen oder länglichen stark gekörnten Kernen. Die Knorpel, zwischen denen die Geschwulst nach aussen hindurchgewuchert ist, erweisen sich auch bei mikroskopischer Betrachtung als intact.

Das durch die Section gewonnene anatomische Präparat habe ich in der Sitzung des Vereins für innere Medicin am 7. Januar 1895 (Deutsche medicinische Wochenschrift, Vereins-Beilage 1895, S. 34) vorgelegt. In der folgenden Discussion nahm zunächst Herr Stabsarzt Huber, auf dessen Abtheilung die Patientin gelegen hatte, das Wort:

Gestatten Sie mir einige Worte über das klinische Krankheitsbild dieses Falles, der freilich nur kurz und im Endstadium des Leidens auf der ersten medicinischen Klinik beobachtet wurde: Es war eine 28jähr. Frau, die, früher gesund, vor 6 Jahren an Haemoptoe litt, welche sich später noch einmal wiederholte. In den letzten 3 Jahren wurde sie mehrfach wegen „Asthma, Herzfehler, Tuberculose“ ärztlich behandelt. Seit Juni 1894 war sie zumeist bettlägerig und suchte Ende December wegen Fiebers, Hustens und anfallsweise sich steigernder, sehr heftiger Athemnoth das Krankenhaus auf. Es war eine schwächliche, abgemagerte Frau mit paralytischem Thoraxbau; Wangen und Lippen cyanotisch; Puls stark beschleunigt (138), klein, Abendtemperatur 39,3°; Orthopnoe, Athmungsfrequenz 32; Percussionsschall über beiden Lungen voll, hinten unten beiderseits, besonders rechts etwas abgeschwächt; Athmungsgeräusch durch ein weithin hörbares grossblasiges Rasseln völlig verdeckt;

am Herzen und den Unterleibsorganen physikalisch nichts Krankhaftes nachweisbar. Als Herr Geheimrath Leyden die Patientin am folgenden Morgen sah, vernahm er neben dem lauten Rasseln einen geringen Stridor beim Athmen und stellte die Wahrscheinlichkeitsdiagnose einer Stenose der oberen Luftwege. Die daraufhin gerichtete Untersuchung ergab, dass die Dyspnoe vorwiegend inspiratorischer Natur war; inspiratorische Einziehungen fanden sich nur im Jugulum. Die Haltung des Kopfes war im Athemnothsanfalle meist eine etwas nach vorn gebeugte. Die Stimme war matt, aber rein; der Kehlkopf machte bei den Athemzügen starke Bewegungen nach unten und oben. Die laryngoskopische Untersuchung ergab im Kehlkopf kein Athmungshinderniss, die Stimmbänder bewegten sich ungehindert in grossen Excursionen; ein tieferer Einblick in die Luftröhre wurde durch — jeden Versuch dazu sofort unterbrechende — Suffocationsanfälle vereitelt. Danach musste der Sitz der Verengerung in der Trachea oder den grossen Bronchien vermuthet werden.

Die Erscheinungen waren auf beiden Seiten der Lungen die gleichen, ein exspiratorisches Schwirren an der Luftröhre nicht fühlbar, ein comprimirender Tumor, Struma, geschwollene Drüsen, Mediastinaltumor, Aortenaneurysma nicht nachweisbar, keine Schluckbeschwerden, so dass nach allem eine intratracheale Stenose angenommen wurde; kein Zeichen von Lues. Der weitere Verlauf war der, dass das Fieber Abends meist zwischen 39° und 40° betrug, Morgens bis auf 37,3° nachliess, die Pulsfrequenz meist zwischen 140 und 150 schwankte, die Athmungsfrequenz auf 40—44 erhöht wurde. Es traten sehr heftige Suffocationsanfälle auf, deren einem die Patientin am sechsten Tage erlag. Dieser klinische Verlauf erscheint darum merkwürdig, weil die Wahrscheinlichkeitsdiagnose von Herrn Geheimrath Leyden nur auf Grund einer Minderzahl der gewöhnlichen Merkmale der Trachealstenose, aus der vorwiegend inspiratorischen Dyspnoe, dem geringen Stridor, der neben dem Rasseln eben noch zu hören war, und der Haltung des Kopfes gestellt werden konnte, während er sonst vielfache Abweichungen von dem gewöhnlichen Bilde darbot. Von den letzteren werden das hohe Fieber, die starke Athmungs- und Pulsbeschleunigung, durch die Complication mit pneumonischen Lungenherden leicht erklärt; auffallend bleiben die starken Excursionen des Kehlkopfes beim Athmen, ein Symptom, dem sonst gerade bei der Differentialdiagnose zwischen Tracheal- und Larynxstenose eine entscheidende Bedeutung gegen die erstere zukommt.

Hierzu bemerkte Herr Geh.-Rath Leyden:

Die Bewegungen des Kehlkopfes, scheint mir, werden dadurch erklärt, dass die Dyspnoe inspiratorisch war. Gewöhnlich ist ja die Dyspnoe bei Trachealstenose exspiratorisch, und dann liegt kein Grund zu starken Bewegungen vor; hier war die Dyspnoe inspiratorisch, weil der Tumor wie eine Art von Klappe wirkte. Eine ganz bestimmte Diagnose haben wir nicht gestellt; aber es kam alles hinaus auf eine Verengerung der Trachea, die nicht durch Compression bedingt ist, also eine interne Verengerung der Trachea. Diese war aber nicht zu diagnosticiren, einmal weil wir nicht die laryngoskopische Untersuchung so machen konnten, dass wir weit hinuntersahen — nur die freie Beschaffenheit des Kehlkopfes wurde constatirt — und der zweite Punkt, der mich auch irreleitete, war das hohe Fieber. Ich konnte mir nicht erklären, wie es mit diesem Krankheitszustand zusammenhing, denn Tuberculose war durch sorgfältige Untersuchung auszuschlisssen. Die Autopsie hat das hohe Fieber erklärt durch die Aspirationspneumonie. Diese ist so zu erklären, dass die Patientin bei der starken Dyspnoe nicht im Stande war, immer den Kehlkopf durch das Schlucken abzuschliessen, und theils der Schleim aus der Trachea, theils vielleicht auch Speisen in der starken Dyspnoe aspirirt wurden, übrigens Verhältnisse, die auch sonst bekannt sind, z. B. bei Aneurysmen, welche die Trachea comprimiren.

In dem vorliegenden Falle hat die Erkrankung 6 Monate vor dem Tode begonnen: bei der 28jährigen Frau haben sich langsam die Erscheinungen einer Verengerung der oberen Luftwege entwickelt. Die Patientin ist erst in dem von Gerhardt so bezeichneten katarrhalisch-pneumonischen Stadium[1]) in das Krankenhaus aufgenommen worden, hat, nachdem sie noch einen Erstickungsanfall überwunden, durch den zweiten den Tod gefunden. Obgleich die klinischen Erscheinungen mit grosser Bestimmtheit auf ein in den grösseren Athemwegen gelegenes Hinderniss bezogen werden mussten, war dennoch eine Sicherung der Diagnose nicht möglich, weil die verengte Stelle nicht gesehen werden konnte und es auch nicht gelang, die Stelle der Stenose palpatorisch, sei es durch Wahrnehmung irgend einer Anschwellung oder Härte, sei es durch ein zu fühlendes Schwirren zu bestimmen. Nur soviel wurde laryngoskopisch festgestellt, dass die Stimmbänder nicht gelähmt, dass der Kehlkopf trotz seiner starken Bewegungen bei der Inspiration und Exspiration nicht der Sitz der Stenose war, dieselbe also tiefer, in der Trachea oder den Bronchien, gelegen sein musste. Die meist nach vorn gebeugte Haltung des Kopfes und die Reinheit der Stimme bestätigten diese Annahme. Welcher Art die Verengerung sei, war nicht zu bestimmen: aus der intacten Beschaffenheit von Schilddrüse, Oesophagus, Lymphdrüsen, Mediastinum konnte wohl geschlossen werden, dass es sich nicht um eine sogenannte Compressionsstenose[2]), sondern um eine intratracheale Stenose handle. Das Alter der Patientin schien weniger für eine maligne Neubildung als vielmehr für eine der andern Formen (Syphilis, Tuberculose, gutartige Neubildungen [Papillom, Fibrom, Adenom, Lipom, Struma intratrachealis][3]) zu sprechen. Die eingetretene Abnahme des Ernährungszustandes konnte nicht allein zur Entscheidung herangezogen werden, denn durch jede dieser Stenosen, z. B. auch bei gutartigen Neubildungen, kann der Ernährungszustand leiden.

Eine besondere Schwierigkeit erwuchs aus der offenbar bestehenden Complication, welche sich durch das vorhandene Fieber und die Steigerung der Athemfrequenz kund gab. Infolge incomplicirter Stenosen der grossen Luftwege wird die Athmung in der Regel angestrengt, verlangsamt, an Frequenz etwas vermindert, das Verhältniss zwischen der Zahl der Pulsschläge und der der Athemzüge etwa 5—6 : 1; der beobachtete

---

1) Gerhardt, Auscultation und Percussion. Deutsches Archiv f. klin. Medicin. Bd. II. 1867.

2) H. Demme, Ueber Stenosen der Trachea durch Compression und über Tracheostenose im Allgemeinen. Würzburger med. Zeitschrift. II., III. — Riegel, Krankheiten der Trachea. Ziemssen's Handbuch der speciellen Pathologie und Therapie. Bd. IV. — Schrötter, Ueber Trachealstenosen. Monatsschrift f. Ohrenheilkunde. 1880. No. 12.

3) cf. Scheuer, l. c.

Fall bot ein abweichendes Verhalten: bei der Aufnahme der Patientin betrug die Respirationsfrequenz 40, der Puls 104; im weiteren Verlaufe stieg die Respirationsfrequenz sogar bis 44, die Pulsfrequenz schwankte meist zwischen 140 und 150. Diese auffallende Steigerung der Athemfrequenz und das Fieber (bis 40,2) wiesen auf die Entwickelung eines pneumonischen Processes hin.

Eine Bestimmung der vitalen Capacität wurde nicht vorgenommen.

Erst durch die Section wurde vollständige Aufklärung gewonnen, das Ergebniss dürfte wohl geeignet sein, die Erfahrung bezüglich dieser seltenen Affection zu ergänzen und für spätere Fälle die Feststellung der Diagnose intra vitam ein wenig zu erleichtern. Wie schon mitgetheilt ist, fand sich ein in der hintern häutigen Wand, mehr nach rechts und nahe der seitlichen Wand, entstandenes Carcinom, welches secundär auf die rechte seitliche Wand übergegangen war und in geringem Grade Ulceration zeigte. Als Ausgangspunkt dürfen die Schleimdrüsen bezeichnet werden, deren Zellen denen des Krebses gleichen.[1]) Die Geschwulst war local verlaufen, nur eine Mediastinaldrüse erwies sich als metastatisch erkrankt, der übrige Körper war frei. Beide Lungen enthielten pneumonische Herde (Aspiration), die Bronchien waren, wie es häufig als Wirkung bronchialer oder trachealer Stenosen beobachtet wird, unterhalb der verengten Stelle erweitert.

Aus dieser Feststellung des Obductionsbefundes folgt die Lehre, dem Alter keinen zu grossen Werth für die Beurtheilung und Diagnostik einer trachealen Neubildung beizulegen; ebenso wie Krebse des Magens oder Uterus, wenn auch nur selten, bei jüngeren Personen angetroffen werden, so handelte es sich hier um einen primären Trachealkrebs bei einer relativ jungen Frau. Die in der Literatur bisher mitgetheilten Fälle (cfr. die Tabelle am Schlusse der Arbeit) betrafen sämmtlich Personen im Alter von 33—65 Jahren, während die intratrachealen Stenosen jüngerer Personen der Syphilis, der Tuberculose und gutartigen Neubildungen angehörten.

Die Frage der Aetiologie des Trachealkrebses fällt mit der vielfach discutirten Frage der Aetiologie maligner Neubildungen überhaupt zusammen. Dass die Trachea so selten daran leidet, wird der geschützten Lage dieses Rohres zugeschrieben. Ein traumatischer Ursprung ist vereinzelt (Hinterstoisser) angegeben worden; in den meisten Fällen war der Verlauf ein durchaus latenter, bis die Erscheinungen der Stenose hervortraten; eine bestimmte ätiologische Beziehung konnte nicht gefunden werden. Den in der Krankengeschichte meines Falles erwähnten Erscheinungen von Seiten des Respirationstractus (angeblich wiederholte

---

1) In dem von Langhans mitgetheilten Fall ist der Nachweis geführt, dass der Krebs seinen Ausgang von den Schleimdrüsen genommen hat.

Haemoptoe) muss um so weniger Gewicht beigemessen werden, je mehr es zweifelhaft ist, ob darunter eine wirkliche Haemoptoe verstanden werden darf. Reizungszustände sind stets erst in späteren Stadien maligner Neubildungen, dagegen im Beginn syphilitischer Ulcerationen und Stenosen beobachtet worden.[1])

Da die Diagnose wesentlich auf der Betrachtung der erkrankten Stelle vermittelst der Tracheoskopie beruht, so erachte ich es als die wesentliche Aufgabe dieser Arbeit, die wichtigsten darauf bezüglichen Gesichtspunkte hervorzuheben: es bedarf einer Schilderung des makroskopischen Charakters und des Sitzes der Neubildung.

Die primäre krebsige Neubildung der Trachea, häufiger als Carcinoma medullare, seltener als Carcinoma fibrosum auftretend, stellt sich in sehr verschiedener Form dar; theils zeigt die Neubildung die mehr infiltrirende, flächenartig ausgebreitete, auch mit Retraction verbundene Form des Carcinoma planum (Rokitansky, Langhans, Interstoisser), theils besteht ein mehr ulceröser Charakter, Carcinoma ulcerosum (Kjellberg-Blix, Gerhardt-Virchow), theils erscheint die Neubildung mehr tumorähnlich, fungös oder knollig oder warzig (Schrötter, Fischer, Oestreich). Wenn irgend ein anderes Organ zum Vergleich genannt sein soll, so wäre wohl der Magen anzuführen, dessen Krebs, wie bekannt, ein sehr ähnliches Verhalten darbietet, indem er sehr wechselnd bald diese, bald jene der erwähnten Formen annimmt. Es giebt, wie es scheint, keine sogenannten Prädilectionsstellen des primären Trachealkrebses, wie solche z. B. für den Oesophaguskrebs gekannt sind; jede Stelle der Trachea kann und ist bereits als Ausgangspunkt beobachtet worden, die beiden Enden und der häutige Theil sind häufiger afficirt gefunden worden als der mittlere Theil und die knorpligen Abschnitte. Der Trachealkrebs verläuft zunächst durchaus local, die Neigung zu Metastasen ist gering; in dem von mir beobachteten Fall zeigte sich, trotzdem die Trachealgeschwulst bereits 6 Monate bestand und Pflaumengrösse erreicht hatte, erst eine der mediastinalen Drüsen erkrankt.

Sobald ein im oberen oder mittleren Theil gelegener Krebs die Trachealwand überschreitet, wird es möglich, durch Palpation eine Anschwellung zu fühlen. Druck auf die Trachea kann Schmerz erzeugen und Dyspnoe hervorrufen oder die bereits vorhandene Dyspnoe steigern. Der Krebs kann secundär den Kehlkopf, die Bronchien, die Lungen, die Schilddrüse, den Oesophagus, das Mediastinum, die Gefässe, die Nerven (z. B. N. recurrens) und die Lymphdrüsen ergreifen. Wenn die Gelegenheit geboten wird, das continuirliche Fortschreiten der Geschwulst zu beobachten und z. B. den vorher noch intacten Oesophagus allmälig betheiligt zu sehen, dürfte die Beurtheilung des Leidens um ein Bedeutendes

1) Gerhardt, Berliner klin. Wochenschrift. 1887. No. 49.

erleichtert werden; wird dagegen der Patient nur in dem späteren Zustande untersucht, dürfte es sehr schwer, vielleicht sogar unmöglich sein, den primären Sitz festzustellen, zumal da die benachbarten Organe (Oesophagus, Schilddrüse, Lungen, Kehlkopf, Bronchien) viel häufiger an primärem Krebs erkranken als die Trachea. Daher wird die Diagnose desto bestimmter gestellt werden, je sicherer die unveränderte Beschaffenheit oder eine nur secundäre Affection der benachbarten Organe erwiesen wird. Die Erkrankung der Lymphdrüsen wird für den malignen Charakter der Neubildung in Anspruch genommen werden, wird jedoch zur Bestimmung des primären Sitzes nicht wesentlich beitragen.

Die malignen Geschwülsten eigenthümliche Kachexie begleitet auch die Entwicklung des primären Trachealkrebses und liefert sogar, wie Gerhardt betont, ein nicht zu unterschätzendes diagnostisches Moment, indem nämlich trotz dauernder gleichmässiger guter Ernährung der körperliche Zustand sich stetig verschlechtert.

Die Untersuchung des Auswurfs hat in keinem der bisher beobachteten Fälle ein positives Resultat ergeben; die Hoffnung, Geschwulstpartikel specifischer Art zu finden, wurde nicht erfüllt.

Die im Verlauf der Trachealstenosen häufig auftretende Verminderung der Stärke und des Umfanges der Stimme scheint den Trachealkrebsen nicht nothwendig zuzukommen; in dem Falle Gerhardt's war die Stimme der Patientin unverändert und nur etwas höher als früher geworden.

In späteren Stadien können metastatische Knoten in entfernten Organen z. B. in den Nebennieren (Reiche), in den Knochen (Hinterstoisser) auftreten. Als ein sehr seltener und vielleicht einzig dastehender Fall muss wohl jener Hinterstoisser's hezeichnet werden: die carcinomatös erkrankte Fingerphalanx musste entfernt werden und gestattete die genaue histologische Untersuchung der Geschwulst und die Feststellung ihrer krebsigen Natur.

Die Dauer der Krankheit beträgt in den bekannten Fällen nicht über ein Jahr, meist einen kürzeren Zeitraum, und hängt wesentlich davon ab, wann und in welchem Grade die Trachea verengt wird, d. h. von der Art der makroskopischen Entwickelung der Geschwulst. In meinem Falle dauerte die Krankheit etwa 6 Monate, weil die Neubildung den pilzartigen Charakter angenommen hatte und deshalb sehr stark verengend wirken musste; die mehr ulcerirenden oder infiltrirenden Formen lassen längere Zeit bis zur Entwicklung der Stenosenerscheinungen verstreichen. Wenn katarrhalisch-pneumonische Processe sich ausbilden, wird der tödtliche Ausgang beschleunigt.

Die Prognose ist durchaus ungünstig, in sämmtlichen Fällen ist durch die Krankheit der Tod eingetreten. Der fortschreitende maligne Charakter des Leidens, die zunehmende Verengerung der Trachea, die Metastasen erklären dies; immerhin aber muss noch einmal hervorgehoben

werden, dass der Verlauf relativ lange Zeit ein localer bleibt und daher für ein operatives Eingreifen ein glücklicher Ausgang möglich erscheint. Leider wird der Arzt gewöhnlich zu spät aufgesucht, da die Krankheit in den ersten Wochen und Monaten keine Symptome hervorruft und erst im vorgeschrittenen Stadium durch Verengerung der Trachea Beschwerden verursacht.

Die Behandlung kann nur mechanisch sein, sei es, dass es unternommen wird, die Neubildung zu entfernen (was vielleicht in meinem Fall mit Erfolg hätte früher ausgeführt werden können), sei es, dass versucht wird, die verengte Stelle zu erweitern. Doch hat sich die diesem Zwecke dienende Sondirung für die krebsige Strictur als gefährlich erwiesen, setzt starke Reizung und erreicht durchaus nicht ein gleiches günstiges Resultat wie z. B. bei narbigen Stenosen. Um die schwere Dyspnoe zu lindern, ist die Tracheotomia (inferior) jedenfalls indicirt; sie kann besonderen Schwierigkeiten begegnen, wenn die verengte Stelle im untern Theil der Trachea gelegen ist[1]), man bedarf alsdann besonders langer (König'scher) Canülen. Es ist leicht begreiflich, dass bei ausgedehnten Krebsen des untern Trachealtheils und vielleicht auch des Anfangstheils der Bronchien Tracheotomie und Canüle überhaupt wirkungslos bleiben.

Indem ich zusammenfasse, hebe ich hervor, dass Folgendes als wesentlich für die Diagnose des primären Trachealkrebses zu erachten ist. Primärer Trachealkrebs kann mit Sicherheit angenommen werden, wenn ohne vorausgegangene Reizerscheinungen Symptome einer trachealen Stenose aufgetreten sind, wenn eine ausgeprägte Cachexie besteht, wenn durch Tracheoskopie eine ulcerirende oder papilläre Neubildung sichtbar wird, wenn metastatische Drüsen gefühlt werden, wenn die benachbarten Organe (Oesophagus, Schilddrüse, Mediastinum, Lunge) gar nicht oder zweifellos secundär afficirt sind. Der negative Erfolg einer antisyphilitischen Cur bestätigt die Diagnose, deren Richtigkeit bewiesen wird, falls es gelingt, aus dem Auswurf oder auf eine andere Weise krebsige Theile zur histologischen Untersuchung zu erhalten.

Die primäre sarcomatöse Neubildung der Trachea ist viel seltner als die krebsige, Scheuer berichtet, dass sie bisher im Ganzen nur an 7 Kranken beobachtet worden und unter diesen einmal Heilung durch galvanokaustische Behandlung eingetreten ist. Das Sarkom kann sich aus einem vorher vorhandenen Fibrom entwickeln, es kann mehr gestielt (polypös) auftreten und zeichnet sich meist durch einen sehr starken Gefässreichthum aus. Es ist jedoch bisher nicht möglich, eine sichere

---

1) In dem Falle Morra's musste wegen Erstickungsgefahr tracheotomirt werden; es gelang nicht, eine Canüle einzuführen, Patient starb während der Operation.

Basis für die klinische Unterscheidung eines primären Trachealsarcoms von einem primären Trachealcarcinom zu gewinnen. Jedenfalls erscheint es rathsam, wenn eine primäre Neubildung malignen Charakters in der Trachea gefunden wird, zunächst an Krebs zu denken, dessen klinisches Bild ich im Vorhergehenden zu entwickeln versucht habe.

Die Diagnose des primären Trachealkrebses ist bisher einige Male mit Sicherheit intra vitam möglich gewesen und durch die Autopsie bestätigt worden; Schrötter, Fischer, Gerhardt[1]) haben die genaue locale Diagnose gestellt. Ich füge nun noch einen Fall hinzu, welchen ich zusammen mit Herrn Prof. Krönig in dessen Poliklinik beobachten durfte; Herr Prof. Krönig, welcher mir die Benutzung der Krankengeschichte gestattet hat, hat die Diagnose „primäres Carcinom der Trachea“ intra vitam gestellt, die Section ist infolge der Ungunst äusserer Verhältnisse nicht ausgeführt worden.

Frau H., 54 Jahre alt, klagt über Athemnoth, welche erst seit 3 Wochen bestehen soll. Starke Abmagerung des Gesichts und des übrigen Körpers. Ausgesprochen leidender Ausdruck. Keine Oedeme.

Auf der rechten Seite des Halses fühlt man eine harte haselnussgrosse Lymphdrüse. Am Halse sind unterhalb der hyperplastischen weichen Schilddrüse im Jugulum mehrere kleinere und grössere harte Protuberanzen zu fühlen. Supra- und Infraclaviculargruben beiderseits eingesunken. — Puls 88, mässig gefüllt.

Herzdämpfung klein, Herztöne rein. Respiration 24, im allgemeinen ruhig, von in- und exspiratorischem Stridor begleitet. Bei tiefer Inspiration ist der Stridor sehr stark. Während der Athmung bewegt sich die linke Seite ein wenig besser als die rechte. Athemgeräusch über beiden Lungen durch das Stenosengeräuch verdeckt.

Ueber dem Sternum sowie im Interscapularraum keine Dämpfung.

Keine Schmerzempfindlichkeit der Wirbelknochen.

Schleimhaut des Rachens blass. Kehlkopf blass, sonst unverändert. Stimmbänder beide grau; Adductoren und Abductoren functioniren normal. Unterhalb der Glottis beobachtet man etwa vom 3. oder 4. Trachealringe an auf der Vorderfläche der Trachea eine stark geröthete und gewulstete Partie, die sich mehrere Centimeter nach abwärts zu erstrecken scheint und in deren Centrum sich eine spaltförmige Oeffnung befindet. Die Ränder des Spaltes sind zum Theil zerklüftet und mit Schleim bedeckt, zum Theil haemorrhagisch infiltrirt.

Die Sondirung der Speiseröhre gelingt leicht; das Schlingen fester und flüssiger Nahrung geschieht gut, Schmerzen bestehen dabei nicht.

Milz nicht palpabel, ihre Percussion ergiebt eine verkleinerte Dämpfung.

Leber zeigt keine Abweichung; ihre Oberfläche ist glatt.

Urin frei von Eiweiss.

Wegen der zunehmenden Dyspnoe musste die Tracheotomie vorgenommen werden. Durch die Tracheotomiewunde hindurch konnte der tastende Finger in der Richtung nach unten, etwa in der

---

1) In dem Falle Gerhardt's traten, was bisher in keinem der anderen Fälle beobachtet worden ist, heftige Schmerzen in den Beinen und Hüften auf, deren Entstehung durch die Section nicht erklärt wurde.

Höhe des I. oder II. Brustwirbels eine sehr enge Stelle fühlen, deren Ränder von unebenen höckerigen Massen gebildet wurden. Wie weit diese Neubildung sich noch nach unten fortsetzte, liess sich nicht feststellen. Die erforderliche lange Canüle wurde eingelegt. Die Patientin ist einige Wochen später unter zunehmendem Verfall der Kräfte und Steigerung der dyspnoischen Erscheinungen gestorben.

Für das Bestehen eines primären Trachealkrebses sprachen

1. das Fehlen jeder Reizerscheinung im Beginn des Leidens,
2. die Kachexie,
3. das tracheoskopische Bild und der durch die Tracheotomiewunde erhobene palpatorische Befund,
4. die Lymphdrüsenanschwellung,
5. die intacte Beschaffenheit der Schilddrüse, des Oesophagus und der Brustorgane.

Die klinische Untersuchung ergab in diesem Fall ein so klares, eindeutiges und den im Vorhergehenden erörterten Bedingungen entsprechendes Bild, dass die Diagnose trotz fehlender Section, wie ich glaube, einem Zweifel nicht begegnen dürfte; es kann sogar mit Sicherheit ausgesprochen werden, dass dieses Mal die fungös-verrucöse Form der Neubildung vorlag.

Als die vorstehende Arbeit bereits abgeschlossen war, erhielt ich die Gelegenheit, noch einen dritten Fall von primärem Trachealkrebs zu sehen. Derselbe ist während des Lebens in der Charité auf der Klinik für Hals- und Nasenkranke (Geh. Rath Prof. B. Fränkel) beobachtet worden.

Der 62jährige Arbeiter W. Kremin wurde am 16. April 1895 aufgenommen.

Anamnese: Eltern und Geschwister des Patienten sind an unbekannten Krankheiten gestorben. Patient war angeblich immer gesund bis auf ein Reissen, welches er im Jahre 1894 durchmachte. Im Februar 1895 fiel Patient während einer Dampferfahrt auf den Hinterkopf. Er bekam darauf dauernde Kopfschmerzen über den Augen.

Seit 3 Wochen klagt Patient über Luftmangel, Athembeschwerden im Kehlkopf und öfter auftretende Heiserkeit. Patient kommt wegen des sehr starken Luftmangels in die Charité.

Status praesens. Patient ist ein kräftig gebauter alter Mann mit reichlichem Panniulus adiposus.

Körpergewicht 180 Pfund.

Sensorium frei. Radialpuls 84, beiderseits gleich. Herz und Lungen bieten nichts Abweichendes. Starke Dyspnoe. Lauter Stridor bei der Inspiration und Exspiration. Patient nimmt im Bett eine besondere Lage mit leicht nach hinten gebeugtem Kopf ein; in dieser Haltung ist der Stridor am geringsten.

Stimme voll und kräftig.

Der Kehlkopf steigt bei jeder Respiration auf und nieder.

Mund- und Gaumenschleimhaut ohne besondere Anomalie. Leichte Pharyngitis. Nasenhöhle ohne Abweichung.

Epiglottis geröthet und stark seitlich zssammengedrückt.

Die Untersuchung gewährt keinen tieferen Einblick in die Trachea.

Halsdrüsen nicht geschwollen.

Das rechte Stimmband steht unbeweglich in Medianstellung. Der rechte Aryknorpel liegt etwas nach vorn über. Das linke Stimmband macht weite Excursionen bei der Respiration, legt sich bei der Phonation an das rechte an.

Der Stridor rührt, wie die unmittelbare Wahrnehmung zeigt, nicht vom Kehlkopf her, sondern kommt aus der Tiefe hervor.

Der Stridor wird im Jugulum an der Trachea deutlich gefühlt.

Die Palpation ergiebt, dass die Trachea im unteren Theil nach links abweicht.

Wiederholte Versuche, in die Trachea zu sehen, gelingen nicht vollständig. Die seitlich zusammengedrückte Epiglottis und das in Medianstellung stehende rechte Stimmband verhindern den Einblick in die Tiefe. Man sieht einige Trachealringe, dann bekommt man den Eindruck, als werde die Trachea von rechts her comprimirt.

Es wird die Frage der Tracheotomie und des Einlegens einer langen Canüle erwogen, bei der Unsicherheit der Diagnose davon abgesehen.

Weiterer Verlauf.

17. April. Temp. 36,6. Puls 84.
Therapie: Kal. jodat. Eiscravatte.
18. „ Temp. 36,5. Puls 88.
19. „ Resp. 28. Temp. Vormitt. 36,5. Nachm. 36,6. Puls 96. Kopfschmerzen. Nachts Erbrechen. Kein Schlaf. Leibschmerzen.
20. „ Resp. 30. Temp. Vormitt. 37,0. Nachmitt. 36,0. Puls 96.
21. „ Resp. 26. Temp. Vormitt. 36,2. Nachmitt. 36,4. Puls 88. Im Auswurf keine Tuberkelbacillen. Nachts starker Luftmangel.
22. „ Resp. 28. Temp. Vormitt. 36,4. Nachmitt. 36,0. Puls Vormitt. 88. Nachmitt. 96.
23. „ Temp. Vormitt. 36,1. Nachmitt. 36,4. Puls 84.
24. „ Resp. 28. Puls 82. Temp. Vormitt. 36,0. Nachm. 36,2.
25. „ Temp. Vormitt. 36,0. Nachmitt. 36,7. Puls 88.
26. „ Temp. Vormitt. 36,0. Nachmitt. 36,5. Puls 94.
27. „ Temp. 36,0. Puls 78.
28. „ Temp. Vormitt. 36,0. Nachmitt. 36,6. Puls 76. Abends plötzliche Zunahme der Athemnoth. Tod an Erstickung.

Die am 30. April ausgeführte Section erwies als Ursache der Erkrankung ein primäres Trachealcarcinom. Die anatomische Diagnose lautete:

Carcinoma tracheae et telae retrotrachealis et nervi recurrentis dextri. Stenosis tracheae. Tracheitis, Bronchitis catarrhalis. Nephritis interstitialis chronica. Hypertrophia prostatae. Perisplenitis fibrosa. Endoaortitis deformans.

Grosse sehr fettreiche männliche Leiche. — Herz ohne Besonderheiten.

Lungen blutreich und ödematös. — Schilddrüse intact, klein.

Die Länge der ganzen Trachea beträgt 13 cm; 5 cm unterhalb des Kehlkopfes erhebt sich eine unregelmässige, wenig ulcerirte knollig-warzige, weissliche, harte Geschwulstmasse von der hinteren Wand nach

vorn $1^1/_2$ cm weit in das Lumen der Trachea hinein, welches dadurch stark verengt wird. Die Geschwulst hat von oben nach unten eine Ausdehnung von 3 cm (dem 6.—10. Trachealring entsprechend) und endet 5 cm oberhalb der Bifurcation. In querer Richtung wird von der Geschwulst nur die hintere häutige Wand betroffen, welche an dieser Stelle vollständig zerstört ist.

Die Geschwulst setzt sich continuirlich nach aussen in das retrotracheale Gewebe hinein fort und bildet in demselben eine etwa faustgrosse Masse, welche sich nach hinten und ein wenig nach rechts erstreckt und den Oesophagus erreicht.

Der Oesophagus ist etwa 5 cm unterhalb des Pharynx verengt, seine Schleimhaut ist glatt, unverändert; die Verengerung wird durch jene von aussen her herantretende retrotracheale Geschwulstmasse bedingt.

Die Trachea selbst ist in Folge der retrotrachealen Geschwulstentwicklung ein wenig nach vorn und links verschoben.

Kehlkopf, Bronchien sind frei von Geschwulstbildung.

Der rechte N. recurrens ist durch die nach hinten und rechts gelegene retrotracheale Geschwulst zerstört. Der linke N. recurrens, beide Nn. vagi sind unverändert.

Die grossen Gefässe des Halses zeigen keine Abweichungen.

Rachen-, Tracheal-, Bronchialschleimhaut stark geröthet und geschwollen. Unterhalb der verengten Stelle enthält die Trachea und die Bronchien sehr viel blutigen Schleim.

Die Intima der Aorta ist vielfach verdickt.

Milz derb, ihre Kapsel ist an mehreren Stellen fibrös verdickt.

Beide Nieren sind derb, dunkelgrauroth, unregelmässig granulirt, zeigen mehrere Cysten und in den Papillen Kalkinfarcte.

Die Prostata ist etwas vergrössert.

Die übrigen Unterleibsorgane bieten keine Besonderheiten.

Die mikroskopische Untersuchung der Geschwulst zeigte krebsige Structur, den Inhalt der Alveolen bildeten kleine, unregelmässig-polygonale Zellen mit grossen Kernen.

Der vorliegende Fall bedarf nur weniger Worte der Erörterung. Die Neubildung, welche ihren Ausgangspunkt von den Schleimdrüsen der hintern Trachealwand genommen und sich in knollig-warziger Form entwickelt hat, bestätigt die Annahme des durchaus localen Verlaufs des primären Trachealkrebses. Nirgends im Körper haben sich Metastasen gefunden, trotzdem der primäre Tumor bereits die Grösse einer Faust erreicht hatte. Reizerscheinungen sind im Beginn des Leidens nicht aufgetreten. Der allgemeine Ernährungszustand hatte noch gar nicht gelitten, der Tod erfolgte vielmehr durch Erstickung, indem die verengte Stelle durch eine grössere Menge angesammelten katarrhalischen Secretes verstopft wurde.

Besonders bemerkenswerth erscheint die von Morra und Hinterstoisser bereits beobachtete Recurrenslähmung, welche nicht nur diagnostische Zweifel verursachte, sondern auch für die Untersuchung selbst hinderlich wirkte, weil das in Medianstellung verharrende rechte Stimmband einen Einblick in die Trachea nicht gestattete. Deshalb war

es unmöglich, eine genauere Diagnose zu stellen; es musste sogar die Tracheotomie unterbleiben, weil bei der Unsicherheit der Diagnose und der nicht abzuweisenden Möglichkeit der Existenz eines Aneurysma durch die Operation die grösste Gefahr, vielleicht sogar der Tod, herbeigeführt werden konnte.

Was die erwähnte Kopfhaltung des Patienten betrifft, so ist dadurch, wie ich glaube, das noch restirende, nach vorn gelegene Trachealumen in die Axe des Rohres eingestellt worden, denn die leicht nach hinten gebeugte Haltung des Kopfes gestattet eine Erschlaffung und Erweiterung der Trachea nicht.

Der klinische Verlauf und die anatomische Untersuchung dieses Falles zeigt, dass ein Versuch, den primären Trachealkrebs operativ zu entfernen, wohl berechtigt ist und vielleicht auch von Erfolg begleitet sein könnte.

Uebersicht über die bisher veröffentlichten Fälle von primärem Trachealkrebs.

1. Rokitansky, Zeitschrift der Gesellschaft der Aerzte zu Wien. 1857. S. 175. — Schleimhaut der Luftröhre an einer etwa 5 cm langen Strecke gleich unterhalb des Kehlkopfes bis auf etwa ein Viertel der Peripherie entartet, indem die Stelle der ihre hintere Wand constituirenden Gewebe und die Schleimhaut insbesondere, eine blassröthliche, markähnliche Aftermasse einnahm (Epithelialkrebs).

2. Klebs, Virchow's Archiv. 1867. Bd. 38. S. 212. — Cylinder-Epithel Cancroid der Trachea (Präparat der Berner Sammlung).

3. Koch, Zeitschrift für Wundärzte und Geburtshelfer. 1868. XXI. 3. S. 184. — Markschwamm (Carcinom) der Trachea einer 37jährigen Magd. Langes Siechthum. Tod durch Suffocation. Trachea bis zum Herzbeutel herab in einer Länge von 8—10 cm von Geschwulst eingenommen und so umschlossen, dass das Lumen vom 5. bis 10. Knorpelring nur Bleistiftdicke zeigte.

4. Langhans, Virchow's Archiv. 1871. Bd. 53. — Mann von 40 Jahren, seit etwa 1 Jahr vor dem Tode Stenosenerscheinungen. Wiederholte Erstickungsanfälle. Tod durch einen solchen Anfall.

Primärer Krebs der Trachea und Bronchien, weicher, infiltrirender, flächenhaft ausgebildeter Schleimhautkrebs, zum Theil von unregelmässiger Dicke. Beginn im häutigen Theil 4 cm oberhalb der Bifurcation, im knorpeligen 2—3 cm oberhalb der Bifurcation. Bis in die Bronchien hinein sich erstreckende Neubildung.

5. Schrötter, Laryngologische Mittheilungen. 1871. S. 86. — Primäres Carcinom der Trachea in der Höhe des 3.—5. Knorpels. Es ging von der hintern Wand aus und stellte eine nach der Lichtung der Trachea hineinragende, an der Oberfläche gelblich-weiss gezackte, ulcerirte Geschwulst dar.

6. Blix-Kjellberg, Hygiea. 1872. Svensk. läk. Sällsk. Förh. S. 325. — 59jähriger Mann, hat seit 2 Monaten das Gefühl einer Geschwulst im Halse, angeblich 3 cm unterhalb des Kehlkopfes.

In der hintern Trachealwand oberhalb der Bifurcation ein 2 cm langes, 0,5 cm breites oberflächliches Geschwür mit graugelbem, losem schwammigen Boden. Tracheal-

wand mit dem umgebenden Bindegewebe hier von einer weisslichen losen, markartigen Masse infiltrirt. Eine gänseeigrosse und einige kleinere Geschwülste an der rechten Seite der Trachea und mit der Spitze der rechten Lunge innig verwachsen. 10 cm vom oberen Ende der Speiseröhre eine bedeutende Strictur, mit gesunder Schleimhaut, verdicktem Muskellager. Das umgebende Bindegewebe, wie beschrieben, infiltrirt. Mikroskopisch: Cancer medullaris.

7. Schrötter, Laryngologische Mittheilungen. 1875. S. 103. — Stenosirung der Trachea durch erbsen- bis gegen bohnengrosse, röthliche, stellenweise intensiv bläulich gefärbte, theils an der hintern, theils an der rechten seitlichen Wand aufsitzende rundliche Geschwülstchen.

8. Schrötter, Anzeiger der k. k. Gesellschaft der Aerzte in Wien. 1877. 9. Nov. — Epithelialcarcinom in der Trachea einer 52jähr. Frau, obliterirte in Form von Geschwülsten das Lumen des Trachealrohres fast vollständig. Eine derselben sass an der hintern Wand in der Höhe des 4. Trachealringes, eine andere, fast ebenso grosse, konnte darunter wahrgenommen werden.

9. Morra, Giorn. internaz. delle sc. med. 1879. No. 10, 11. — 62jähriger Mann, 10 Monat ante mortem erkrankt. Erstickungsanfall, Versuch der Tracheotomie; es gelang nicht die Trachealcanüle einzuführen, der Tod trat während der Operation ein. Carcinoma medullare, in der Wand der Trachea selbst entstanden, beginnt 2 cm unterhalb der Stimmbänder, ist 5 cm lang. Kehlkopf gesund. Trachealwand und Knorpel sind in Geschwulst aufgegangen.

10. Sabourin, Annales d. Malad. de l'oreille et du larynx. 1879. p. 11. — 40jährige Frau, seit einem Monat an Athemnoth leidend. Tod durch einen Erstickungsanfall. Man fand in der hintern häutigen Wand der Trachea einen länglichen Tumor (Epithelialkrebs), welcher den Raum vom 4.—10. Trachealring einnahm und stark in das Lumen der Trachea hineinragte. Die benachbarten Organe waren ohne Veränderung.

11. Mackenzie, Die Krankheiten des Halses und der Nase (Deutsch von F. Semon). Berlin, 1880. Bd. 1. S. 711. — 57jährige Frau, seit angeblich 6 Monaten an Kurzathmigkeit erkrankt. Die Diagnose lautete auf wahrscheinlich syphilitische Trachealstenose, aber es bestanden keine Zeichen constitutioneller Syphilis. Später kam Dysphagie hinzu. Bei der Autopsie wurde ein ulcerirendes Neoplasma entdeckt, welches etwa drei Viertel des Umfanges des mittelsten Drittels der Trachea bedeckte. Der breiteste Theil der Geschwulstbasis war die hintere Wand der Trachea, welche stark verdickt war und nach hinten in den Oesophagus hineinragte. Indessen war die Schleimhaut des Oesophagus vollkommen glatt und die verticale Ausdehnung der Geschwulst, welche durch Druck von aussen ihr Lumen verengerte, betrug nur 1 cm. Andererseits war die Trachea an ihrem engsten Theile dermassen contrahirt, dass eine 4 mm dicke Sonde nur mit Schwierigkeit durch die stenosirte Stelle geführt werden konnte. Nach oben hin blieb die Geschwulst etwas mehr als 1 cm vom Ringknorpel entfernt. Die mikroskopische Untersuchung ergab ein „typisches Epitheliom" mit zahlreichen Zellennestern. Die Gewebe rings um die Trachea waren leicht verdickt und zwei Bronchialdrüsen ein wenig vergrössert.

12. Fischer, Monatsschrift für Ohrenheilkunde. 1882. No. 12. S. 212. — 33jähriger Mann, seit 1 Jahr an Husten und Athemnoth erkrankt, wiederholte Stickanfälle. Hochgradige Kachexie. Sprache rauh und häufig unterbrochen. Stridoröses Athemgeräusch. Im Kehlkopf geringe katarrhalische Affection. Die Trachea etwa in der Höhe des ersten Ringes bis auf einen $1^1/_2$ cm weiten Spalt verengert, indem sich gegen das Lumen von beiden Seiten her und vorne leicht gelbliche, an ihrer Oberfläche von Schleimhaut überkleidete Wülste drängten, auf denen sich netzartig angeordnete Gefässe unterscheiden liessen. In derselben Höhe, aber der hinteren Wand

entsprechend, nahm man noch einen diffus gerötheten, etwa kleinerbsengrossen Höcker wahr, der gleichfalls gegen die Mittellinie vorsprang. Ausserdem konnte man unter dem von rechts herkommenden Wulst bei intensiver Beleuchtung einen ähnlichen, aber kleineren wulstartigen Vorsprung bemerken. Eine eingeleitete antisyphilitische Behandlung brachte keine Veränderung; die Kachexie und und die Athemnoth nahm mehr und mehr zu. Der Tod erfolgte durch eine intercurrente Pneumonie.

Trachea in ihrem obersten Abschnitt in einer Länge von 7 cm auf einen äusserst schmalen Spalt verengt durch eine von beiden Seiten her nach dem Lumen brettartig vorspringende, weissröthliche, die Trachea constringirende und in ihren Wandungen substituirende, einigen Saft gebende Aftermasse, die noch eine Strecke unterhalb der Schleimhaut in Form eines nach der Fläche griesigen Anfluges sich ausbreitete. (Histologisch: Carcinomatöse Degeneration der Trachealschleimhaut.)

13. Beebz, Revue mensuelle de Laryngologie. 1885. No. 11. — 40jähriger Mann. Ein Carcinoma medullare nahm die unteren zwei Drittel der Trachea ein, deren Lumen fast vollständig durch die Geschwulstmasse erfüllt wurde.

14. Gerhardt-Virchow, Berliner Klinische Wochenschrift. 1887. No. 49.

Breiderhoff, Inaug.-Diss. Berlin. 1888. — 38jährige Frau, seit einem Jahr erkrankt, zunehmende Athemnoth. Bei tracheoskopischer Untersuchung findet sich ungefähr 5 Trachealringe tiefer als der Ringknorpel die Zeichnung der Trachealringe verwischt resp. aufgehoben. Statt dessen sind sichtbar Schleimhautfalten von stärker rother Farbe als in der übrigen Trachea, welche das Lumen der letzteren, hauptsächlich von links und vorne vortretend nicht unerheblich verengern. An einer dieser Falten erkennt man bei jeder Exspiration ein stärkeres Vorspringen. Die Stelle der Bifurcation ist nicht zu sehen. Das offene Lumen an der stenosirten Stelle hat anscheinend nur wenige Millimeter Durchmesser.

Patientin wurde mehrfach bougirt, die Erscheinungen der Athemnoth nahmen jedoch derart zu, dass die Tracheotomie vorgenommen werden musste. Wenige Tage darauf erfolgte der Tod.

Die Section zeigte den intra vitam diagnosticirten primären ulcerösen Krebs der Trachea. Der Sitz der Krebses ist ungefähr in dem mittleren Abschnitt der Trachea, 5 cm unter dem Aditus ad laryngem und etwa 3,5 cm über der Bifurcation und zwar mehr auf der linken Seite. Oesophagus und Schilddrüse sind vollkommen frei. In den Lungen fanden sich zahlreiche kleine metastatische Knoten. In den anderen Organen zeigten sich nirgends krebsige Metastasen.

15. Klaus Hanssen, Med. Revue (norwegisch). 1887. Oct.

16. Körner, Münchener med. Wochenschrift. 1888. No. 11. — 64jähriger Mann, Carcinom der unteren Trachea.

17. Hinterstoisser, Wiener klinische Wochenschrift. 1889. No. 19. — 59jähriger Mann. Nach vorausgegangener Contusion der Brust Abmagerung und Dyspnoe. Stimme heiser. Totale Lähmung des linken Stimmbandes, die tieferen Regionen der Luftröhre konnten nicht übersehen werden. Metastase in der Ringfingerbeere der rechten Hand. Enucleation des Fingers und histologische Untersuchung des metastatischen Knotens.

Die Section zeigte die Schleimhaut der Trachea und Bronchien mit Geschwulst infiltrirt, höckrig, rauh, glanzlos, unregelmässig ulcerirt. Muscularis der Trachea und Bronchien in Geschwulstmasse verwandelt. Trachea durch die Geschwulstmasse zusammengedrückt, stark verengt; auch die grösseren Bronchien, links bis zu denen II. Ordnung afficirt. Oesophagus von vorn her verengt, seine Schleimhaut intact.

18. Friedel Pick, Wiener klin. Wochenschrift. 1891. No. 4. Prager medic. Wochenschrift. 1891. No. 16. — Carcinoma medullare, ausgehend von den Schleimdrüsen der Trachea. Trachea bis hinab zur Bifurcation eingebettet in eine derbe

weissliche Aftermasse, die die ganze rechte und einen Theil der vorderen und hinteren Wand einnahm, über der die Schleimhaut zum Theil exulcerirt war.

Ein ca. gänseeigrosser Tumor reicht von der rechten Trachealwand bis zur rechten Seite der Halswirbelsäule und nach unten bis zur Lungenspitze. In den Oesophagus, dessen Schleimhaut intact, sprangen einzelne Knoten vor. In beiden Schilddrüsenlappen, in der Lunge einzelne zum Theil central erweichte Knoten. Beide Stammbronchien auf einen Theil der hinteren Wand von Geschwulstmasse durchwuchert. In der Vena cava, an der Einmündungsstelle der zum Theil von Aftermasse thrombosirten V. azygos ein ca. haselnussgrosser Knoten.

19. Reiche, Deutsche medic. Wochenschrift. 1892. S. 219. — Carcinom der Trachea, Metastasen im Mediastinum antic. und postic. und in der linken Nebenniere. Addisonsche Hautverfärbung.

20. Pogrebinsky, Reyue de Laryngologie. 1894. No. 12. — 40jährige Frau. Ulceröser Krebs im oberen Theil der Trachea, welcher sich vom Lig. cricotracheale 6 cm weit nach abwärts erstreckt und auch den unteren Theil des Kehlkopfes betrifft. Oesophagus intact.

Anmerkung. Der von Gibb (Diseases of the Throat) mitgetheilte Fall erscheint mir in seiner Deutung zweifelhaft.